



牙齦萎縮好苦惱

北醫附醫微創補齦補骨 加拿大病人跨海找回安心微笑

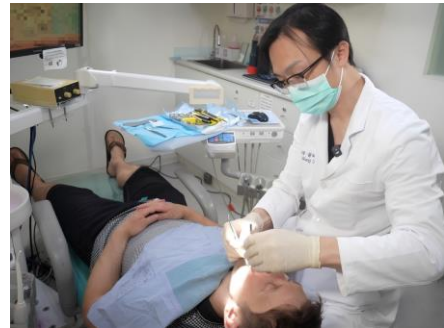

「我只是想好好吃飯，安心微笑。」來自加拿大、40歲的 Kelly 長期受牙齦嚴重萎縮所苦，不僅影響進食與口腔健康，也逐漸失去自在微笑的信心。經跨國搜尋多國治療資訊後，最終選擇跨海來臺至臺北醫學大學附設醫院治療。醫療團隊透過視訊門診擬定治療計畫，分階段協助他重建牙齦外觀、改善口腔功能，重新找回健康笑容與生活品質。

北醫附醫施俊明院長表示，北醫附醫長期投入國際醫療，除持續精進臨床技術，也同步建構完善的跨國服務機制，從前期遠距評估、跨國溝通協調，到來臺治療與返國後追蹤照護，盼讓每位國際病人在異地就醫時，都能感受到安心與信任。Kelly 的治療歷程，不僅展現北醫附醫在牙周重建與國際醫療上的專業實力，也反映臺灣醫療受到國際病人的信任與肯定。

跨國視訊先行評估 擬定完整治療計畫


收治病人的北醫附醫口腔醫學部牙周病科王進璋主任指出，病人有嚴重牙齦萎縮，包覆牙根的牙肉退縮，造成象牙質暴露、牙根敏感，喝冰水或吃酸甜食物時會瞬間刺痛或痠軟，進而影響進食，長期下來，牙齒清潔困難及牙周健康惡化，牙根外露也讓病人笑容越來越沒有自信。



病人透過網路蒐集資料，比較多國牙周重建技術與臨床成果，最終主動聯繫北醫附醫國際醫療中心，醫療團隊多次透過跨國視訊門診評估病情，從牙周狀況分析、治療風險評估到後續重建規劃，逐步擬定完整治療計畫，讓病人即使身處加拿大，也能提前了解治療方向與預期成果，進而安心於 114 年 12 月來台接受治療。

微創補齦補骨分階段進行 提升長期穩定效果

王進璋主任表示，醫療團隊採用新式微創補齦補骨技術，依照病人狀況採取分區、分階段治療策略，除了恢復外觀，更兼顧功能與長期穩定性。重建前，醫療團隊先積極控制牙周發炎與相關問題，待口腔環境穩定，再進一步執行牙齦及齒槽骨重建，以提升組織癒合效果與治療成功率。病人於 115 年 4 月完成治療，牙齦外觀與口腔功能獲得明顯改善，困擾多年的問題終得解決。



專業醫療與貼心服務 跨國就醫更安心

回顧在臺治療期間，Kelly 表示，實際治療後，恢復速度比預期更快，成果也相當理想，醫療團隊展現高度專業，而國際醫療中心在諮詢服務、語言協助及就醫安排上的細心協助，更讓整個跨國就醫過程順利且安心。

北醫附醫王偉副院長表示，Kelly 從跨國諮詢到來臺治療，正是跨部門合作與整合照護的成果；國際醫療中心整合各專科資源，提供一站式服務，協助國際病人克服語言與醫療資訊隔閡，同時持續深化國際醫療布局，讓更多國際病人看見臺灣醫療的專業、效率與溫度。

北醫附醫口腔醫學部吳家佑主任表示，Kelly 的治療歷程展現口腔醫學團隊以病人需求為核心，結合牙周重建專業、跨國溝通與客製化治療規劃，協助病人逐步恢復口腔功能，也重新找回自在微笑與生活信心。