

惱人的乳頭分泌物

文 / 臺北醫學大學臺北癌症中心副院長暨附設醫院乳房醫學中心主任杜世興

陳小姐最近幾天都發現內衣上有殘留點狀血跡，心中不由聯想「會不會有問題？」的疑慮。乳房門診中因乳頭產生分泌物而就醫的女性並非少見，也有因乳頭分泌輾轉就醫過程中“有的醫師建議手術，有的醫師建議觀察”著實困擾著發生該症狀的女性朋友。通常乳頭分泌物可分為乳汁性分泌物及異常分泌物；某些藥物的使用（如精神神經安定劑類的methyl dopa、phenothiazine）、甲狀腺機能異常或腦下垂體長了內分泌瘤均可能造成乳頭溢乳症。乳汁性分泌物與乳癌無關，但是異常乳頭分泌物則不能掉以輕心。大部份乳頭異常分泌物是導因於良性乳房疾病，但也有少部份是乳癌關係導致，因而當您發現乳頭有分泌物時須就醫以確認病因，但不用過度緊張。

◎那些情形是異常乳頭分泌？

不正常的乳頭分泌往往是單邊乳房發現有色分泌物從單一乳孔自發性（非大力擠壓）流出，而且現象常會持續存在或斷斷續續發生。然而約半數生殖年齡女性若大力對乳房加以擠壓則或多或少會有少些液體被擠出來，常在接受乳房攝影因乳房受擠壓而注意圖1；此種情形並非病態。異樣分泌物的發現通常是您發現內衣上殘留有色液體或者輕擠乳頭、輕壓乳暈附近時有液體流出而注意到。

◎可能合併有乳癌的異常分泌物有那些？

臨床上呈現(A)黃色的漿液性分泌物(圖1)(B)漿液血色分泌物〔即黃色液體帶有血色〕(C)血色分泌物〔鮮血或暗紅色；圖2、圖3〕(D)透明膠水狀分泌，以上四種顏色的異量分泌物，都有可能合併乳癌；若有血色分泌物合併乳房腫瘤時須高度懷疑乳癌的可能，尤其發生在年紀大者更要格外小

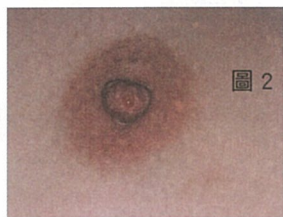

圖 2

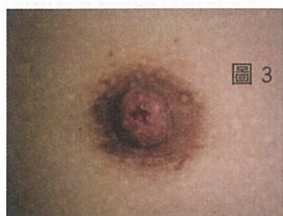
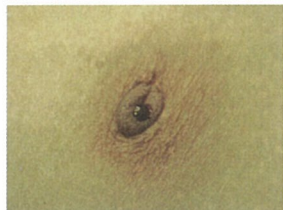
圖 3



心，一般年紀大者異常分泌物合併有乳癌的機會會比年輕者來得高。

◎引起乳頭異常分泌的常見原因為何？

引起異樣分泌物常見原因為良性乳管內乳突瘤；它是乳管內襯上皮細胞形成小疣狀微小腫瘤，腫瘤可能為單一或多發，臨床上不容易觸診發覺；乳房超音

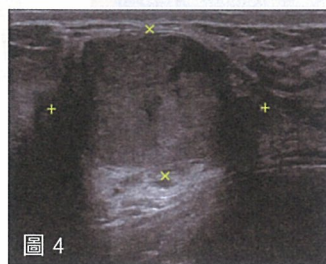


圖 4

波比觸診更有機會偵測到(圖4)。其它如乳房纖維囊腫變化或乳管擴張症等良性疾病也會引致乳頭有異常分泌。至於乳癌方面如侵襲性乳癌或零期的原位乳癌都有可能造成乳頭有異樣分泌，若乳頭發生上述異常分泌現象、乳頭出血或同時摸到乳房腫塊時務必就醫，以免延誤治療契機。

◎異常分泌物的常用檢查方法

對異常分泌物的進一步檢查，可採取分泌物施行細胞化驗，以斷定是否為乳癌導致，可惜此方法往往受限於採集樣本中不一定含有癌細胞而導致正確診斷率不高。另外也有施行潛血反應測驗，測試分泌液內含紅血球量來推斷是否有罹患乳癌的可能。對於微小的良性乳管內乳突瘤或原位乳癌，乳房超音波往往很難加以發現而且難以利用乳房超音波區別為良性乳管內乳突瘤或乳管內原位乳突瘤；不過對於異常分泌合併明顯乳房腫塊時乳房超音波是一種頗為必要的檢查法。至於乳房x光攝影對於異樣乳頭分泌，臨床上也是一項重要的檢查法，此法有助於發現臨床上觸摸不出的乳癌，尤其是以異樣鈣化點為表現的乳癌；不過要提醒各位女性朋友，乳房x光攝影在診斷乳癌上並非萬無一失，約20%的乳癌在x

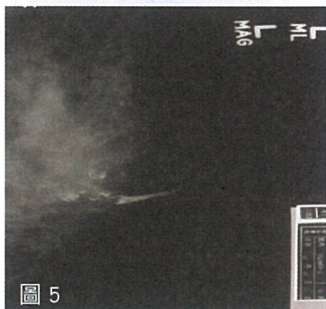

圖 5

光攝影是呈現正常影像。此外也可自乳頭處打入顯影劑，使乳管顯像來偵測乳管內異常處，即所謂乳管攝影檢查(圖5)，此法對於腫瘤分佈位置、多寡的判別有助益，但要利用乳管攝影檢查以區分良性或惡性腫瘤卻有診斷上的難處。

◎外科手術如何治療乳頭異常分泌？

治療異樣乳頭分泌首重手術治療，手術的目的是要確認引起異樣分泌的原因，同時能使惱人的乳

頭分泌停止。手術可在局部或全身麻醉下施行而將乳管內病灶切除加以化驗；有時醫生為了幫助定位乳管病變處，會在乳頭上分泌出液體的乳管開口處注射染料。一般手術的傷口位於乳暈周圍，因而術後傷口並不會太明顯。若良性乳突瘤導致分泌問題時，祇要將腫瘤切除分泌即停止，若為原位乳癌或侵襲性乳癌亦可經由施行小手術而得到確定的診斷，達到早期治療的時機。



臺北癌症中心副院長暨乳房醫學中心主任 杜世興

主治專長

乳房外科、甲狀腺外科

經歷

國泰綜合醫院乳癌中心主任 / 國泰綜合醫院乳房外科主任

台灣乳房醫學會理事 / 台灣內分泌外科醫學會理事

門診時間

週一上午 / 下午、週四上午 / 下午