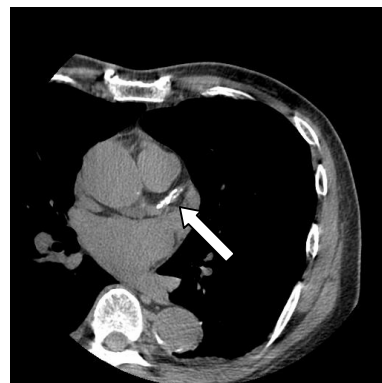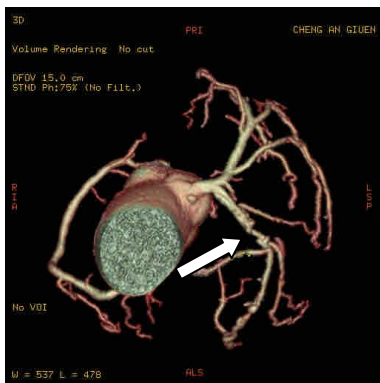


臺北醫學大學 95 年 1 月醫訊

60 歲男性患糖尿病多年，最近有胸悶現象，經心臟科轉介本科作心臟血管電腦斷層掃描，經檢查發現其心臟血管有明顯鈣化現象，左前降支冠狀動脈有明顯狹窄。患糖尿病的患者其冠狀動脈心臟病的發生率較一般民眾為高，主要原因是糖尿病患者其冠狀動脈有早期粥狀硬化的傾向使動脈管徑狹窄。冠狀動脈粥狀硬化或動脈狹窄在一般身體健康檢查是無法預見的，本院的立體導航式電腦斷層掃描儀可以在數分鐘內輕易地檢查出冠狀動脈粥狀硬化和動脈管徑狹窄的程度，能有效提供正確的資訊予糖尿病患者使糖尿病患者能提早預防冠狀動脈心臟病的發生。



*箭頭處為狹窄及鈣化部位

(文：臺北醫學大學附設醫院放射診斷科主任/李志明)