

婦癌診療指引

一、參與討論同仁

主席	彭汪嘉康院士	
	邱仲峯副院長	
附設醫院	張景文醫師 (婦癌科)	劉偉民醫師 (婦癌科)
	郭嘉駿醫師 (放腫科)	李婉玫副主任 (癌症中心)
	吳佩玲組長 (癌症中心)	吳庠螢個管師 (癌症中心)
萬芳醫院	賴基銘醫師 (血腫科)	張嘉崙醫師 (血腫科)
	蕭舒元個管師 (癌症中心)	
雙和醫院	賴鴻政醫師 (婦癌科)	袁九重醫師 (婦癌科)
	蔡若婷醫師 (放腫科)	郭婉君個管師 (癌症中心)
臺北癌症中心	夏和雄醫師	廖裕民醫師

二、討論日期：105 年 10 月 05 日

三、校稿人員：袁九重醫師 / 郭婉君個管師

105 年版與上一版差異：

子宮頸癌

104 年版	105 年修訂版
子宮頸癌診療指引共識	無修改

子宮內膜癌

104 年版	105 年修訂版
子宮內膜癌診療指引共識	無修改

卵巢癌

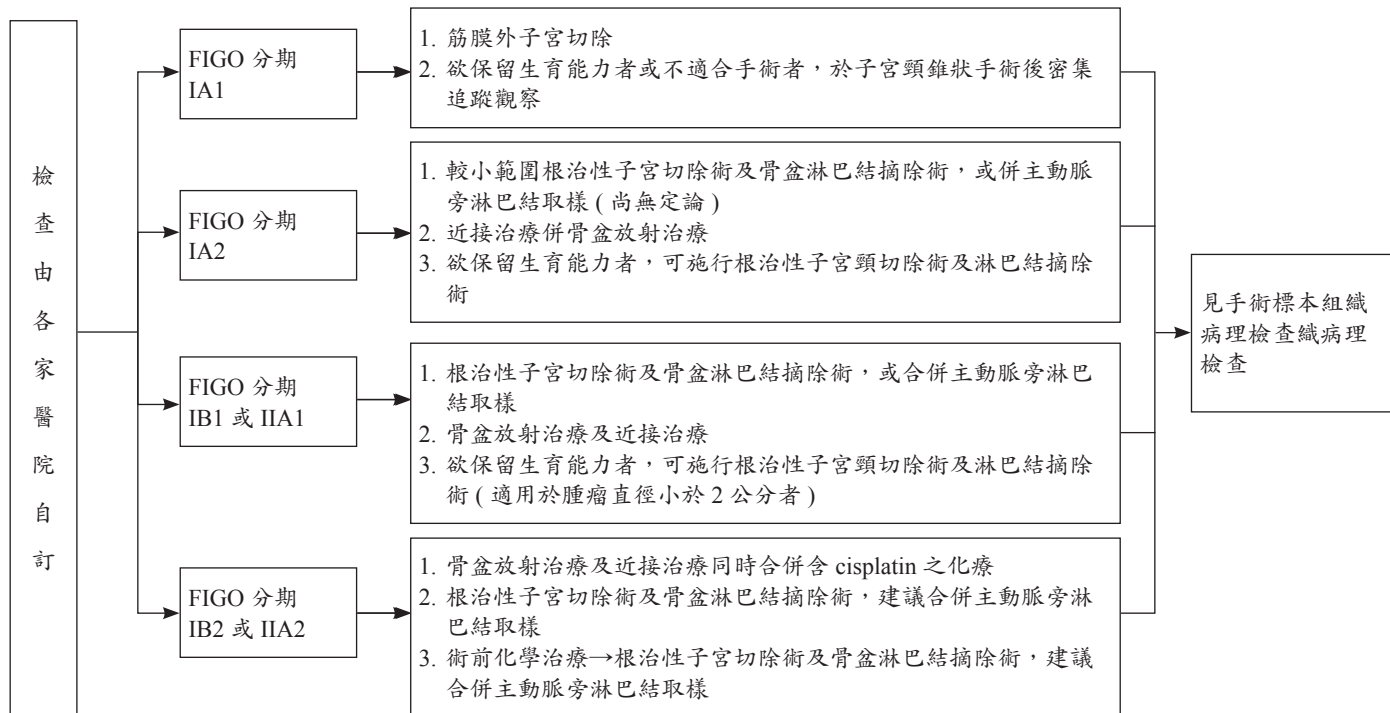
104 年版	105 年修訂版
卵巢癌診療指引共識	無修改

《子宮頸癌診療指引共識 -1》

初步評估

臨床分期

處置治療



臨床分期

處置治療

FIGO 分期：IA1
(無淋巴血管侵犯)

- 圓錐切除手術且手術切端為陰性
(以非零碎檢體合併 3 毫米陰性的手術切端為最佳)
(若手術切端為陽性，再做一次圓錐切除手術或執行子宮頸切除術)

見定期追蹤方法

FIGO 分期：IA1
(有淋巴血管侵犯)
及 IA2

- 圓錐切除手術且手術切端為陰性
(以非零碎檢體合併 3 毫米陰性的手術切端為最佳)
與骨盆淋巴結摘除術 ± 主動脈旁淋巴結取樣
或
- 改良根治性子宮頸切除術與骨盆腔淋巴結摘除術
(± 主動脈旁淋巴結取樣)

見定期追蹤方法

FIGO 分期：IB1
(<2 公分)

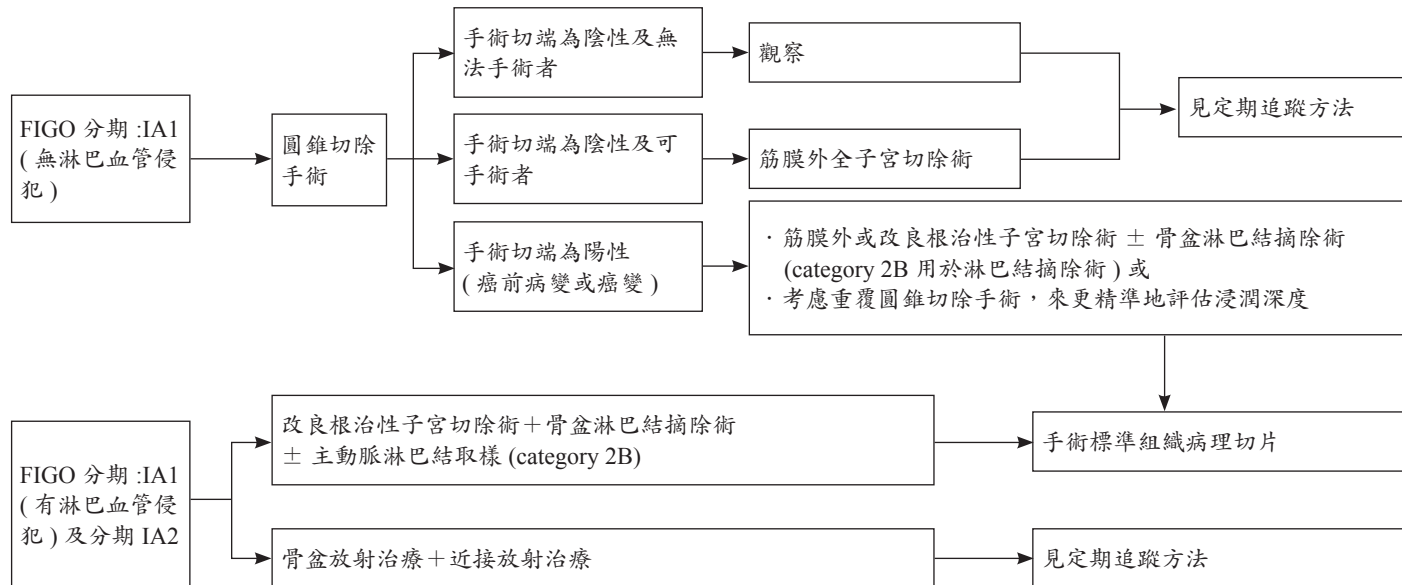
- 根治性子宮頸切除術與骨盆腔淋巴結摘除術
± 主動脈旁淋巴結取樣

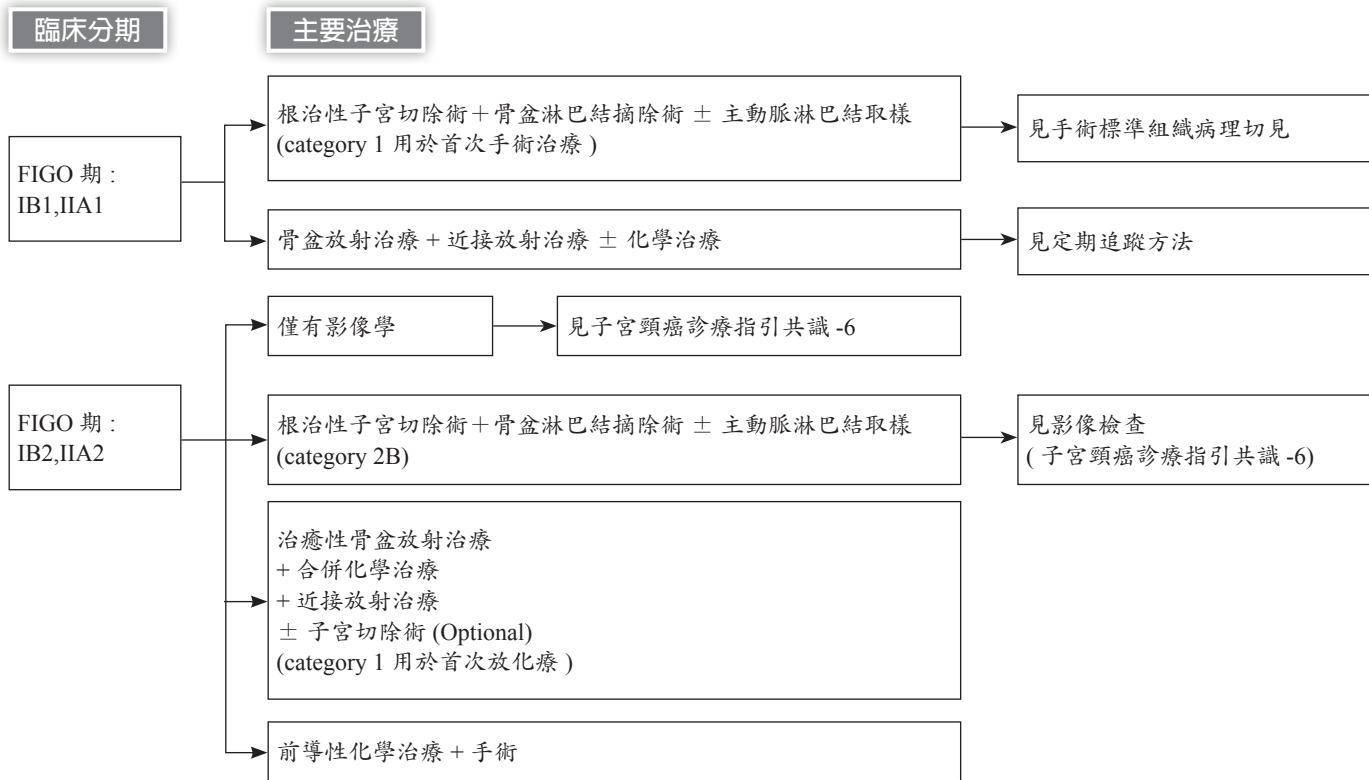
見定期追蹤方法

《子宮頸癌診療指引共識 -3 (無生育考量)》

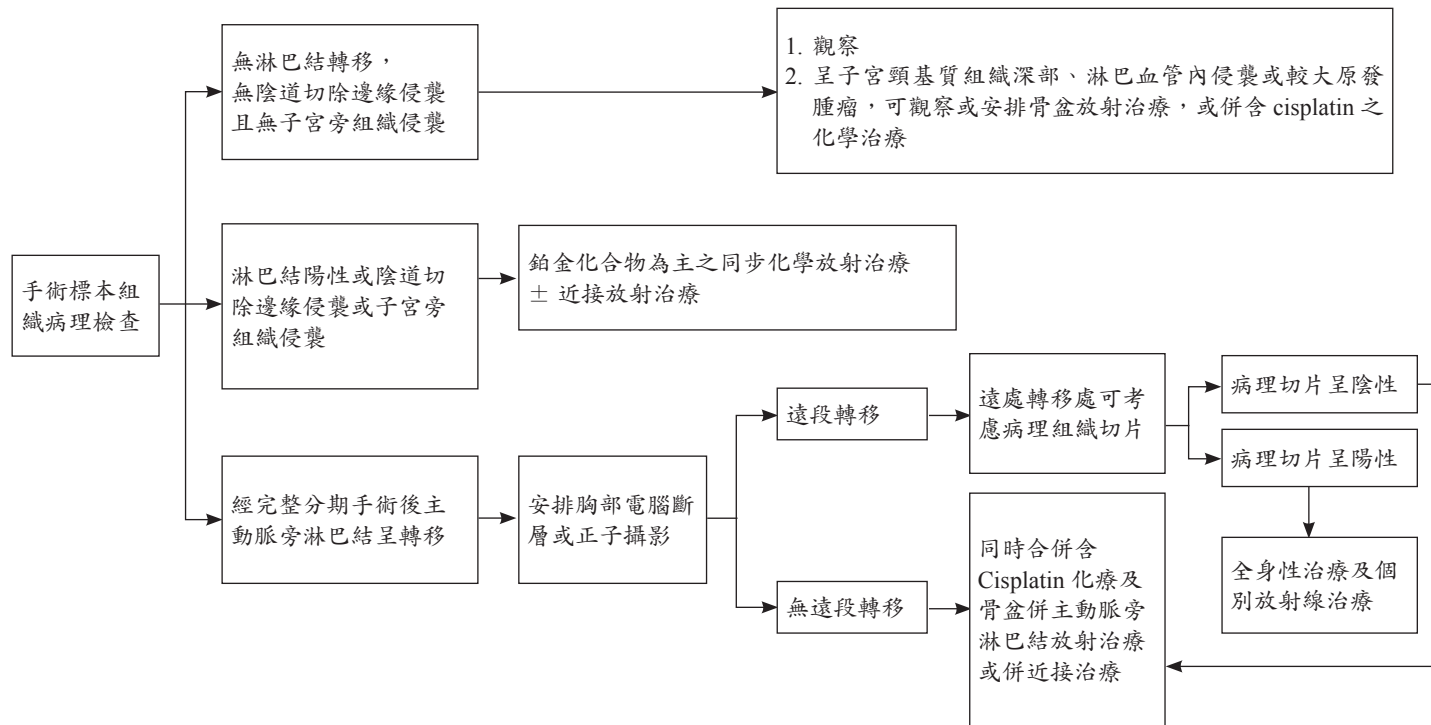
臨床分期

處置治療

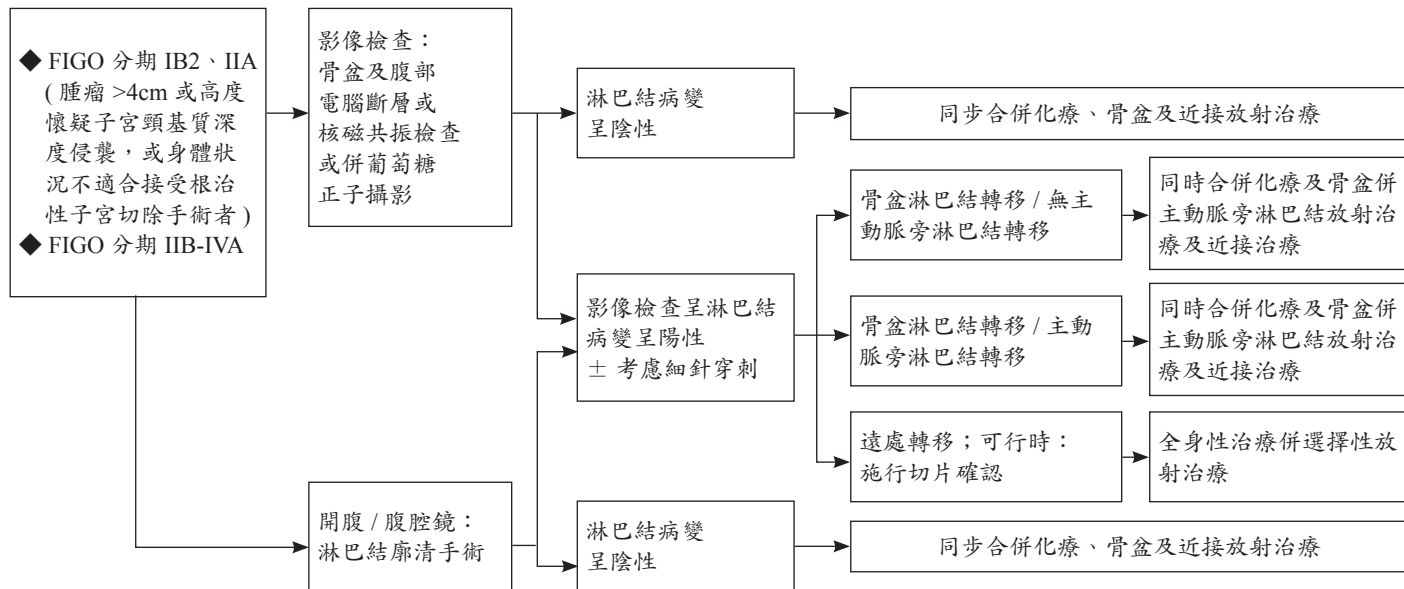




《子宮頸癌診療指引共識 -5》



- ◆放射治療包括體外放射治療及近接治療
- ◆鱗狀上皮細胞癌使用含 cisplatin 之化療；非鱗狀上皮細胞癌可使用不同於 cisplatin 之化療藥物



單純子宮切除術後發現之侵襲癌 (見子宮頸癌診療指引共識-8)

《子宮頸癌診療指引共識 -7》

定期追蹤

1. 理學檢查
2. 抹片檢查：治療後兩年內每3個月一次，第三至五年每6-12個月一次
3. 可追蹤 SCC-Ag (SCC only)、CEA、CA-125(Adenocarcinoma only) 等腫瘤標記
4. 全血 (CBC) 及腎功能 (BUN、Cr) 檢驗，有必要時可每1-3個月檢驗一次
5. 胸部 X 光檢查每年一次
6. 電腦斷層檢查 / 葡萄糖正子攝影，有臨床適應症時可安排檢查
7. 建議放射治療後，使用陰道擴張器

進一步檢查

懷疑持續性或復發性疾病

1. 骨盆 / 腹部 / 胸部電腦斷層檢查或併葡萄糖正子攝影
2. 有必要時可以施行手術探查

僅骨盆腔內復發

骨盆腔外復發

未接受過放射治療者

已接受過放射治療者

多處復發或無法切除者

單處復發者

救援性治療

1. 骨盆放射治療或併鉑類化合物化療，或併近接治療
2. 侷限於小範圍的復發性病灶，可考慮手術治療

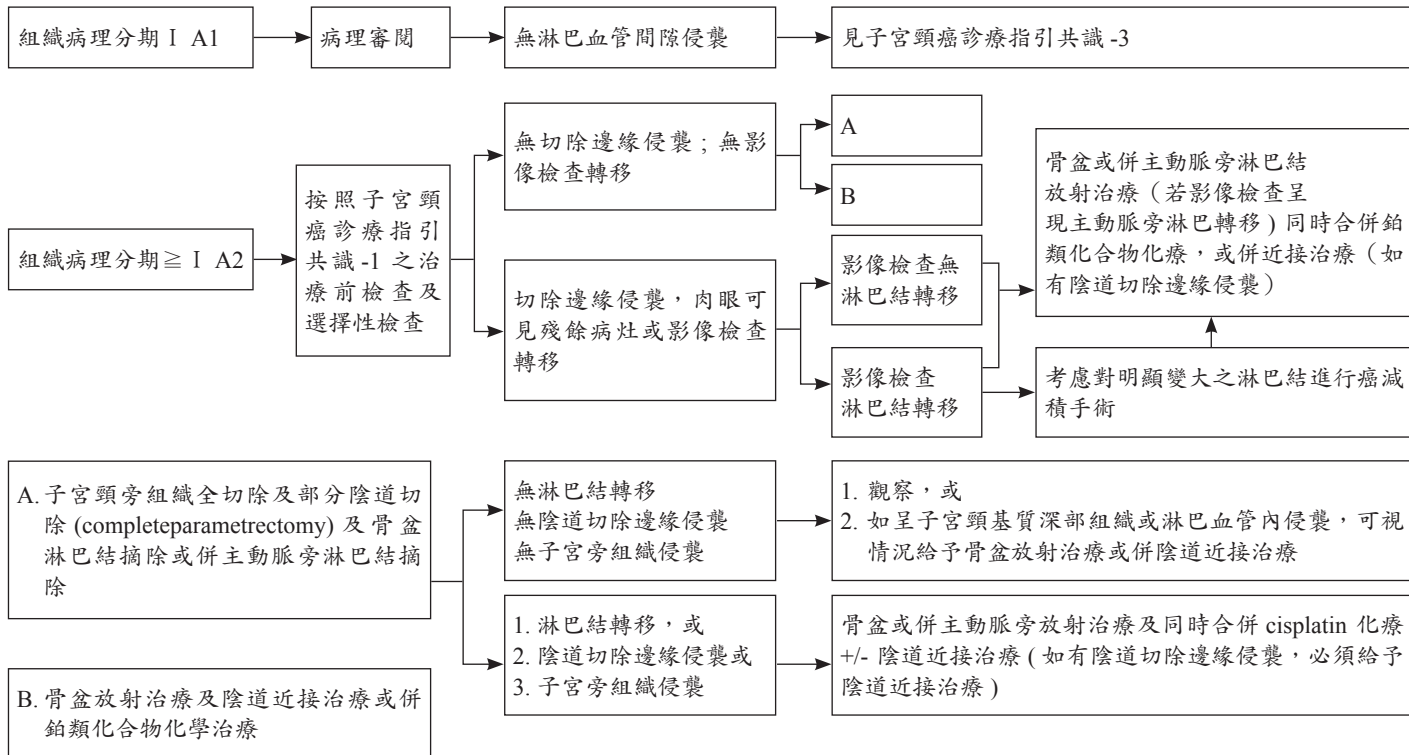
- 復發病灶未達骨盆腔壁者：
1. 骨盆腔臟器剷除術或併術中放射治療或
 2. 如病灶僅侷限於子宮頸，可施行根治性子宮切除術或近接放射治療

- 復發病灶已達骨盆腔壁者：以鉑類化合物為主之化療或緩解支持性治療或臨床試驗

- 以鉑類化合物為主之化療或緩解支持性治療或臨床試驗

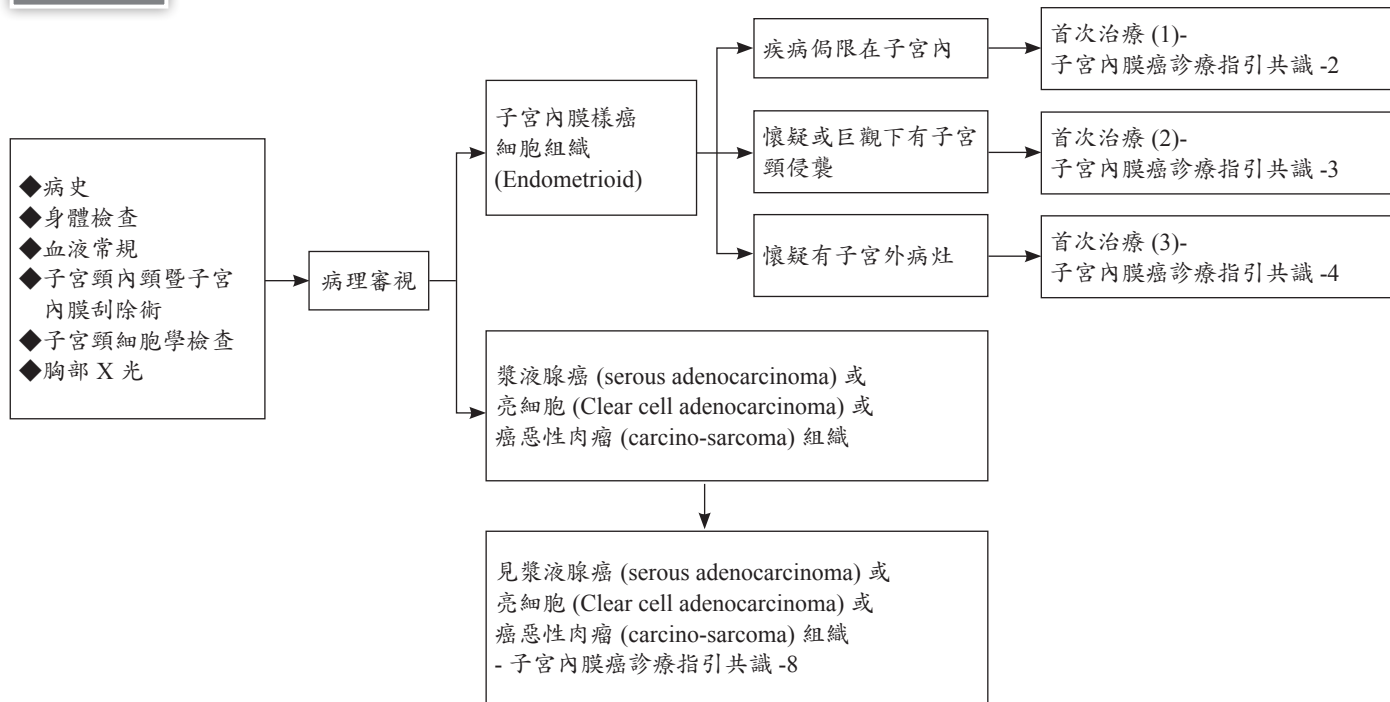
1. 手術切除或併術中放射治療 (如肺臟、肝臟病灶、淋巴結切除)，或
2. 併行化學放射治療，或
3. 化學治療，或支持性治療

《子宮頸癌診療指引共識 -8(單純子宮切除術後發現之侵襲癌)》

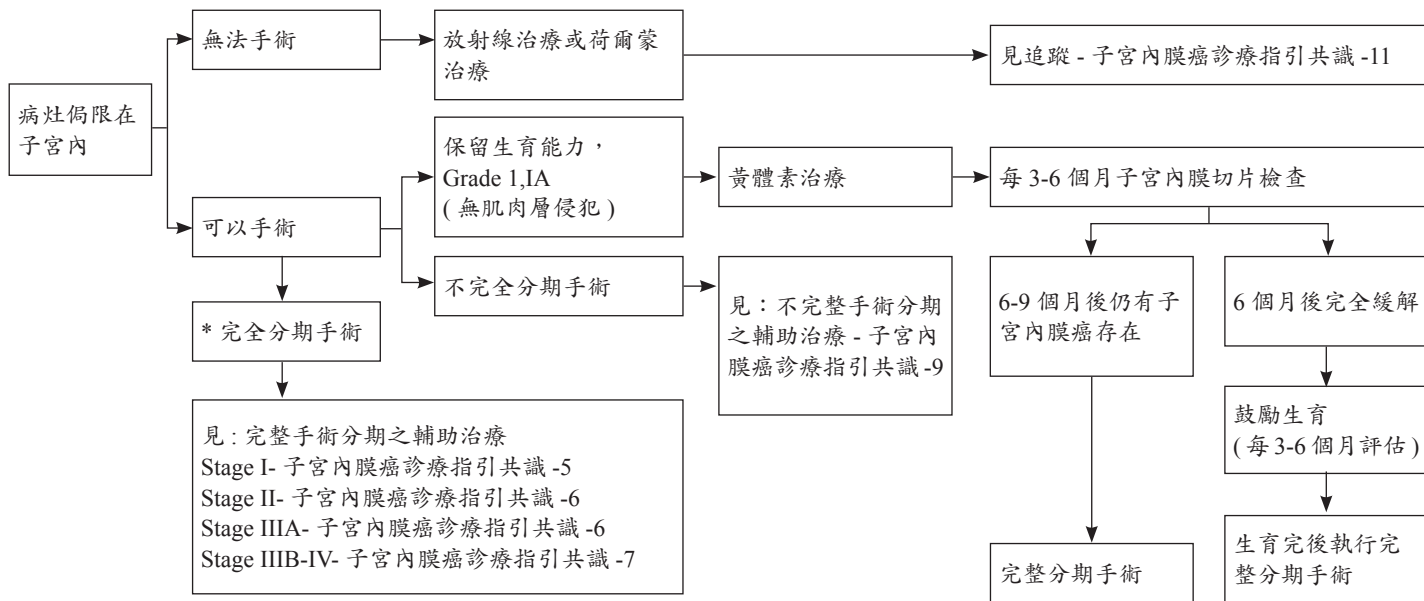


《子宮內膜癌診療指引共識 -1》

初步評估



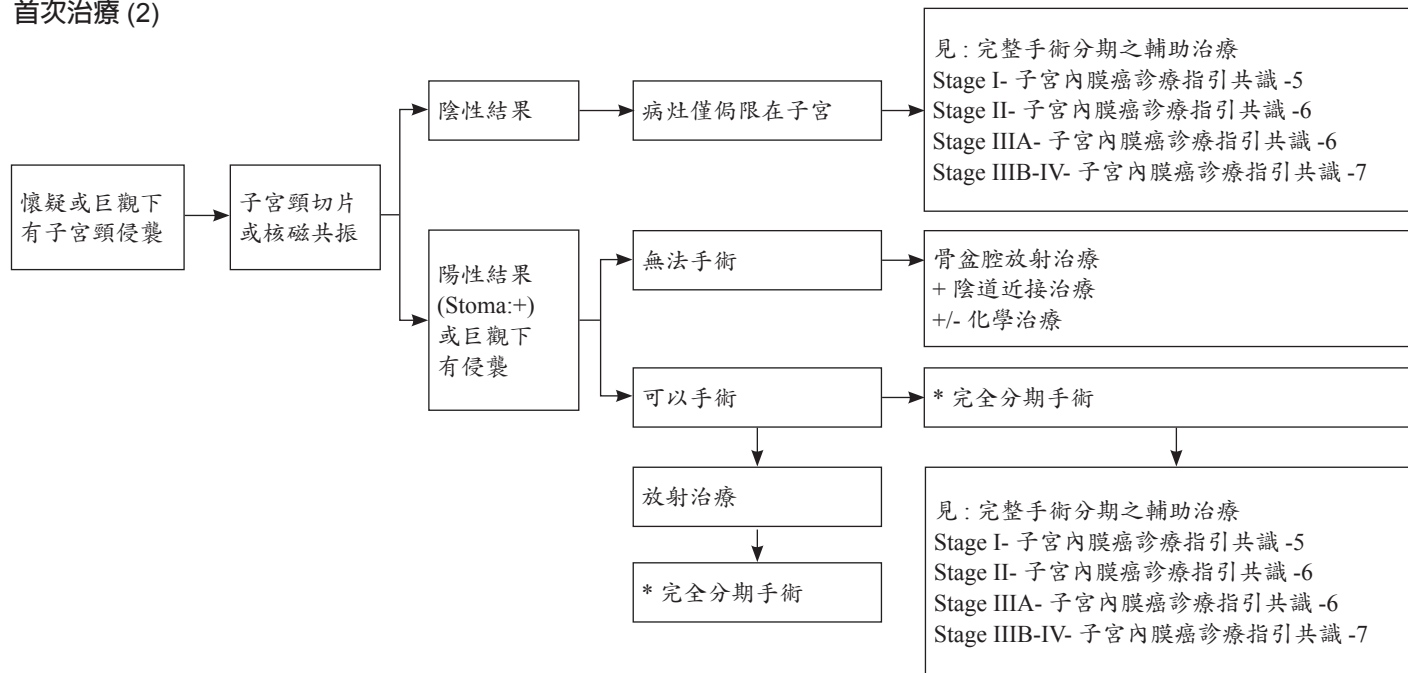
首次治療 (1)



* 完全分期手術: 全子宮切除 / 雙側輸卵管卵巢切除、骨盆腔 +/- 主動脈旁淋巴結摘除、腹腔灌洗液細胞學檢查

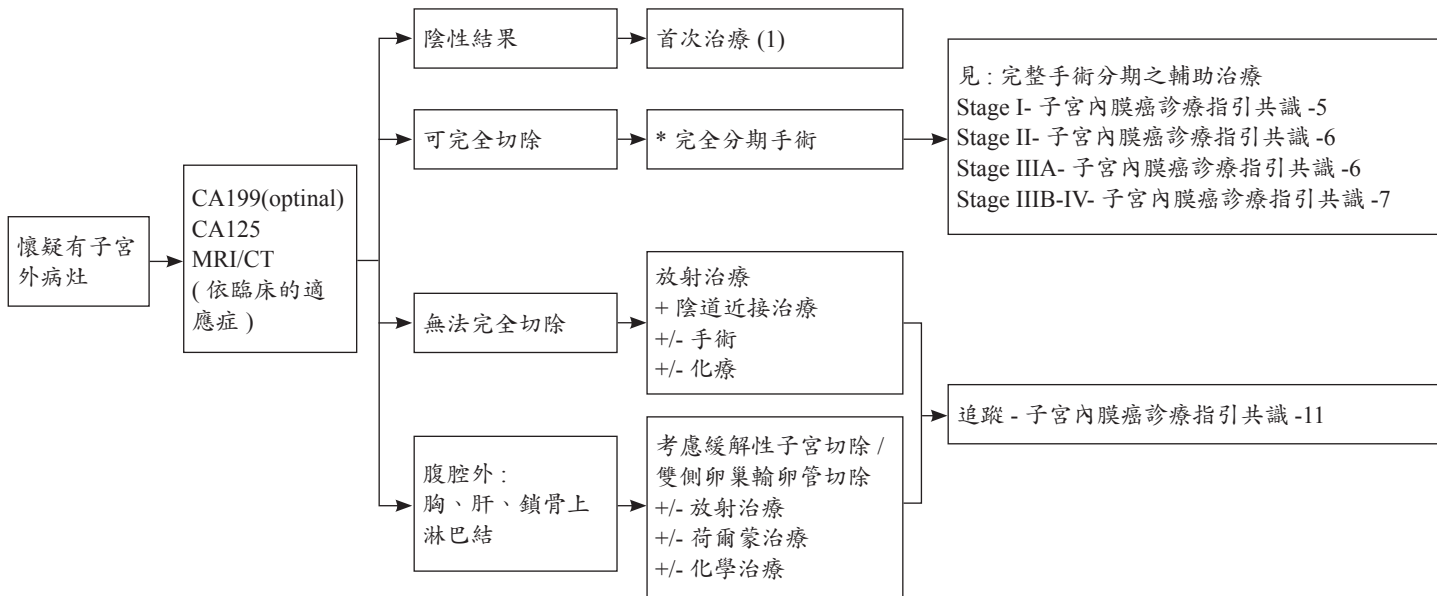
《子宮內膜癌診療指引共識 -3》

首次治療 (2)



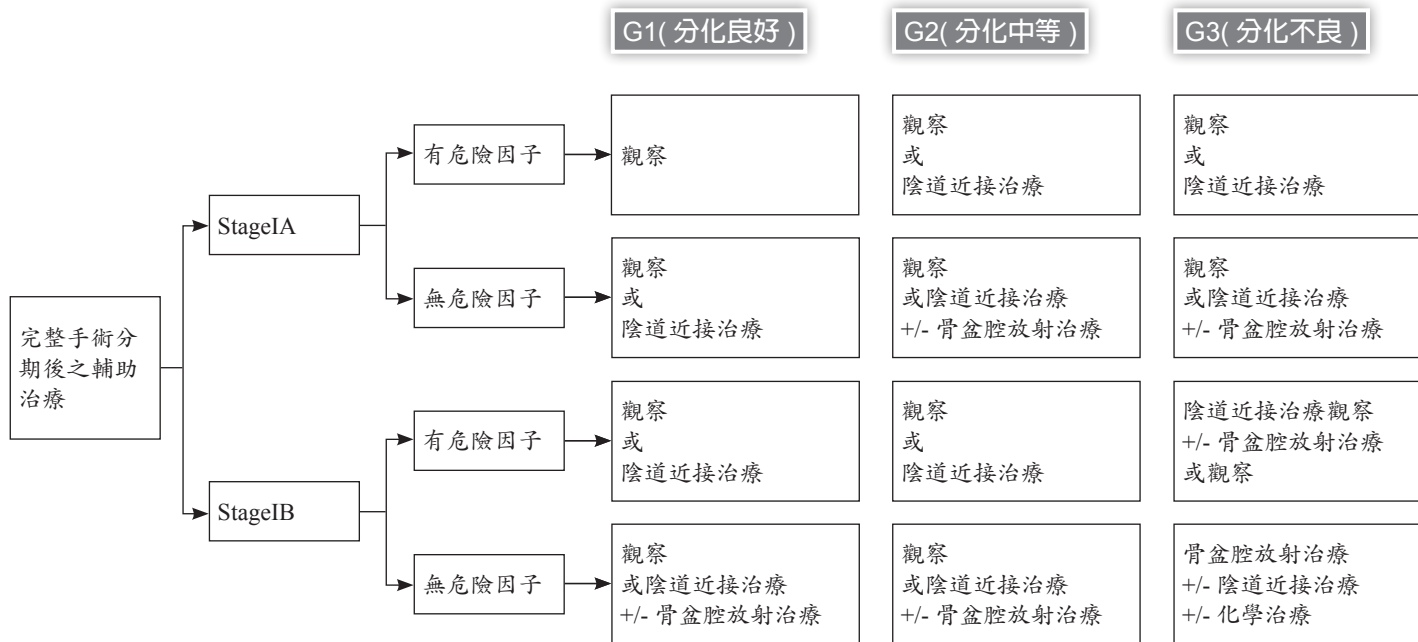
* 完全分期手術：全子宮切除 / 雙側輸卵管卵巢切除、骨盆腔 +/- 主動脈旁淋巴結摘除、腹腔灌洗液細胞學檢查

首次治療 (3)

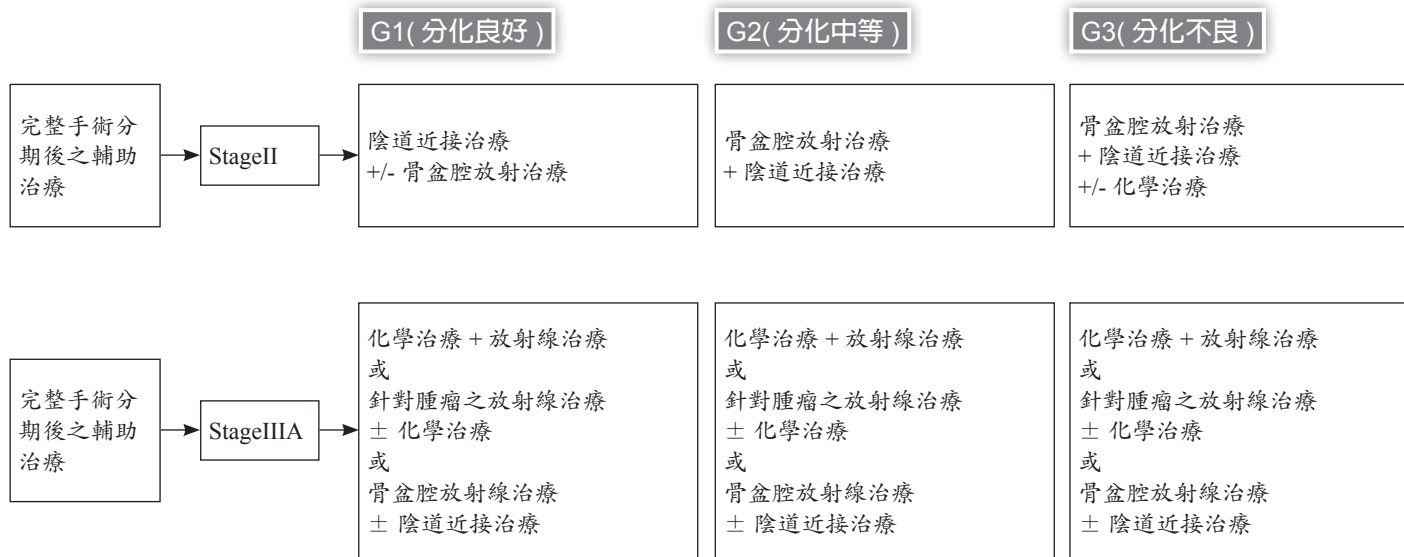

* 完全分期手術：全子宮切除 / 雙側輸卵管卵巢切除、骨盆腔 +/- 主動脈旁淋巴結摘除、腹腔灌洗液細胞學檢查

《子宮內膜癌診療指引共識 -5》

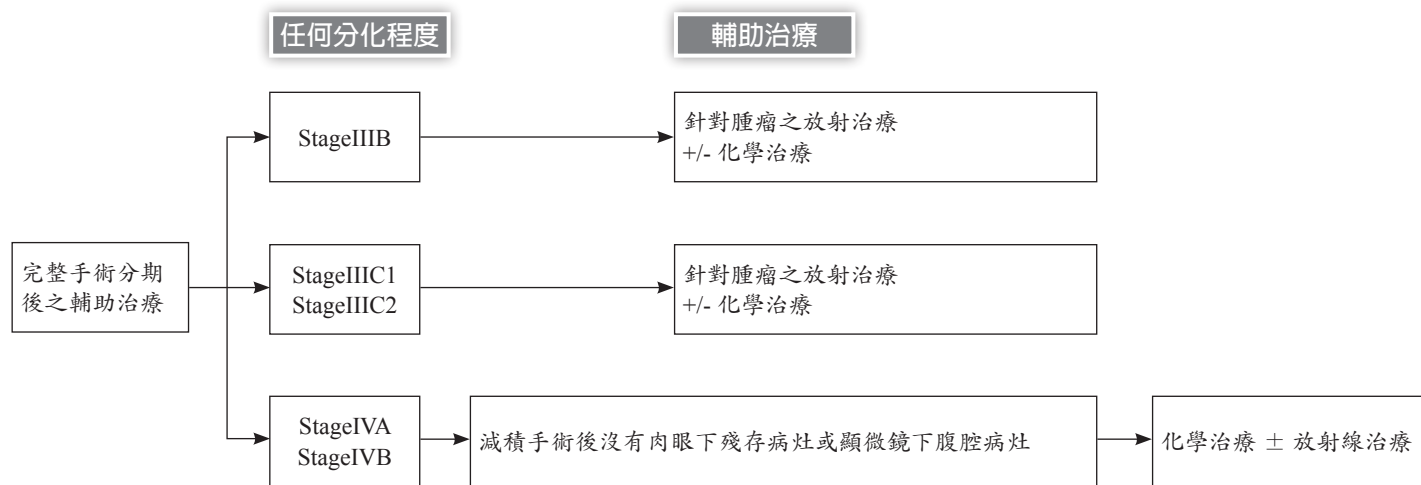


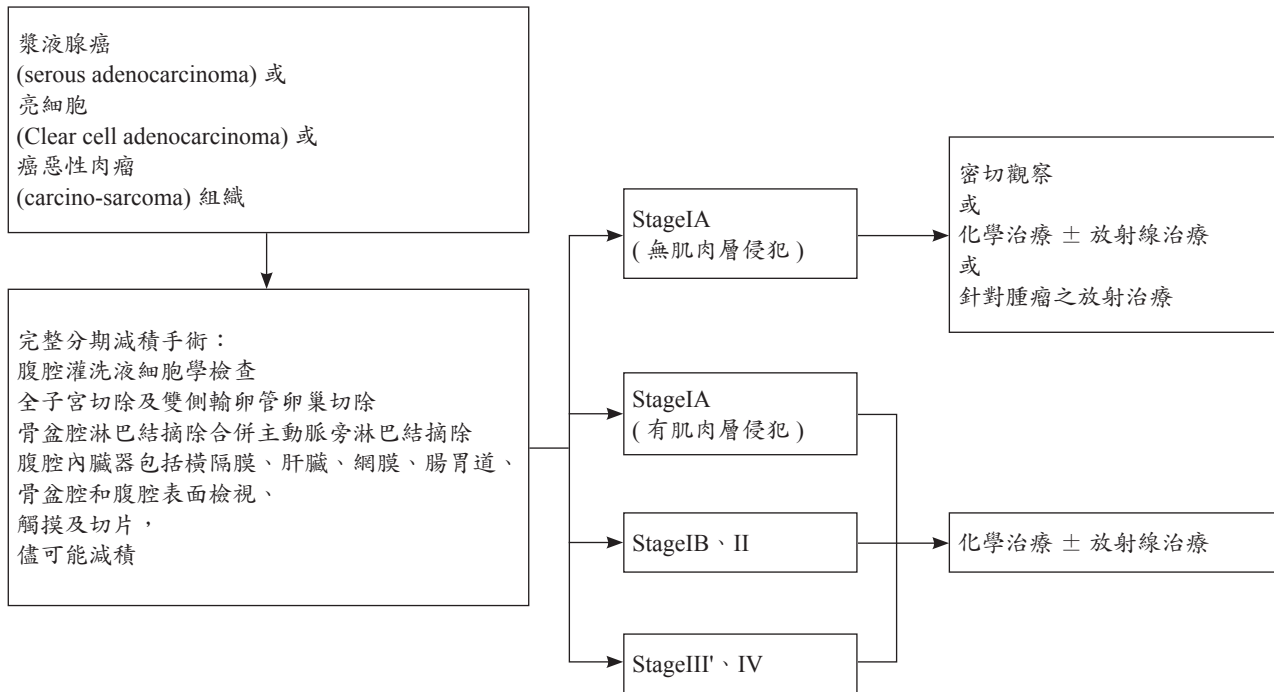
* 骨盆腔放射治療 +/- 近接治療：可考慮用於下列復發風險高之狀況，其危險因子包括：年齡 60 歲以上、淋巴血管腔侵襲、較大腫瘤 (2 公分以上)、子宮下段侵襲、深度肌肉層侵犯或分化不良



- *：觀察或近接治療 - 可選擇在根除子宮切除後邊緣無病灶，且無子宮外病灶者
 · 針對腫瘤之放射治療 (tumor-directed radiotherapy)

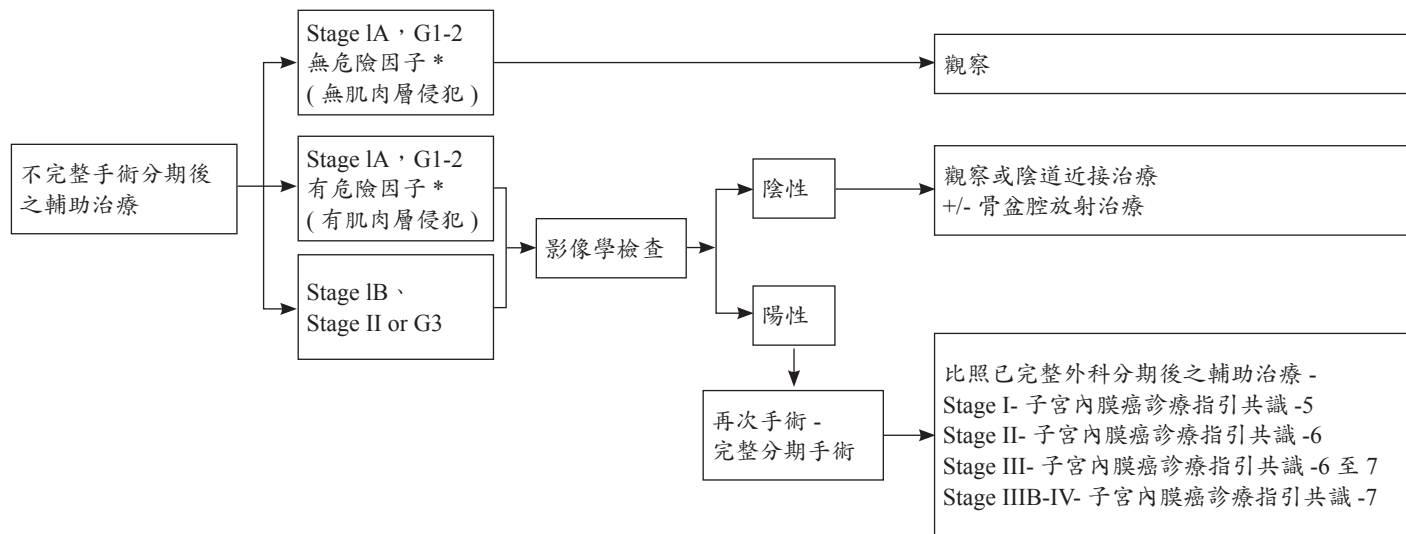
《子宮內膜癌診療指引共識 -7》



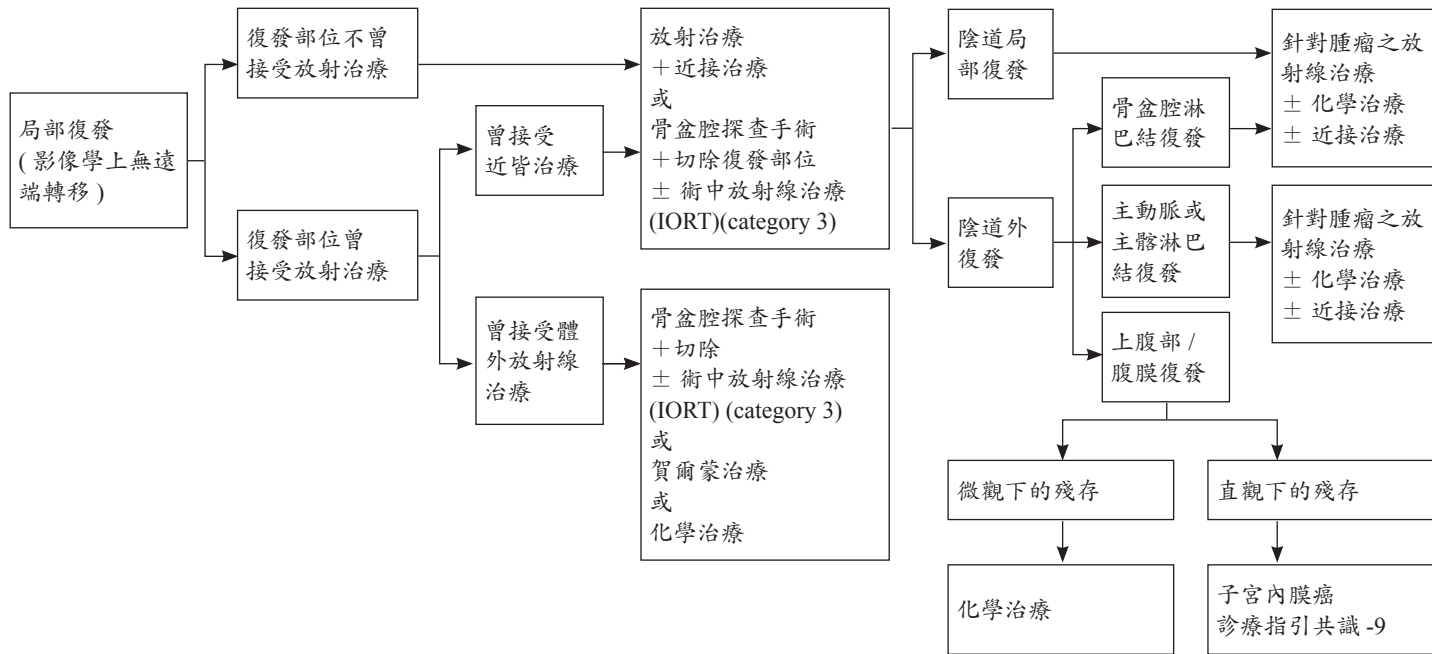


《子宮內膜癌診療指引共識 -9》

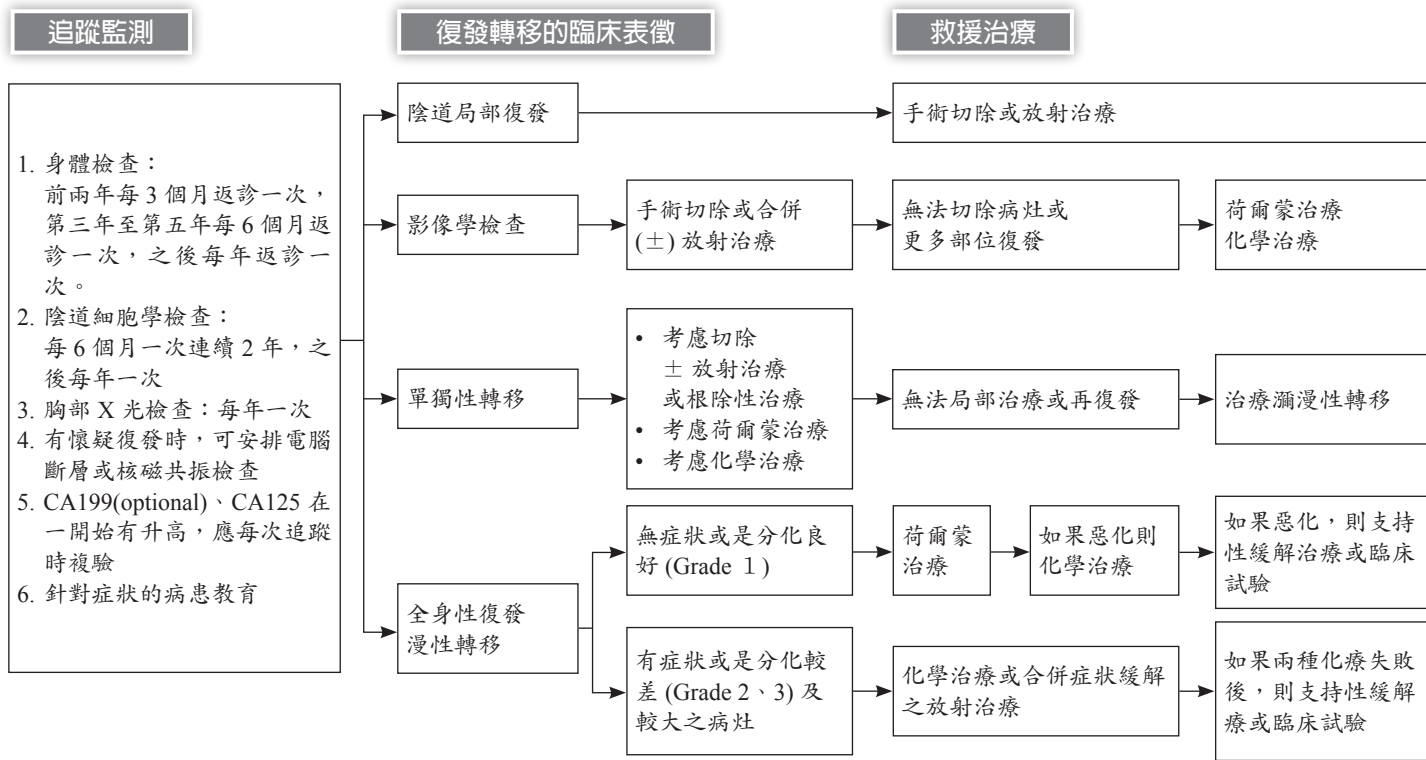
不完全分期手術 (或意外發現) 僅子宮切除或 +/- 雙側 / 單側輸卵管卵巢切



*：危險因子包括：年齡 60 歲以上、淋巴血管腔侵襲、較大腫瘤 (2 公分以上)、宮下段侵襲、CA125>35U/ml



《子宮內膜癌診療指引共識 -11》



保留生育能力之分期手術

對於強烈想要保留生育能力者

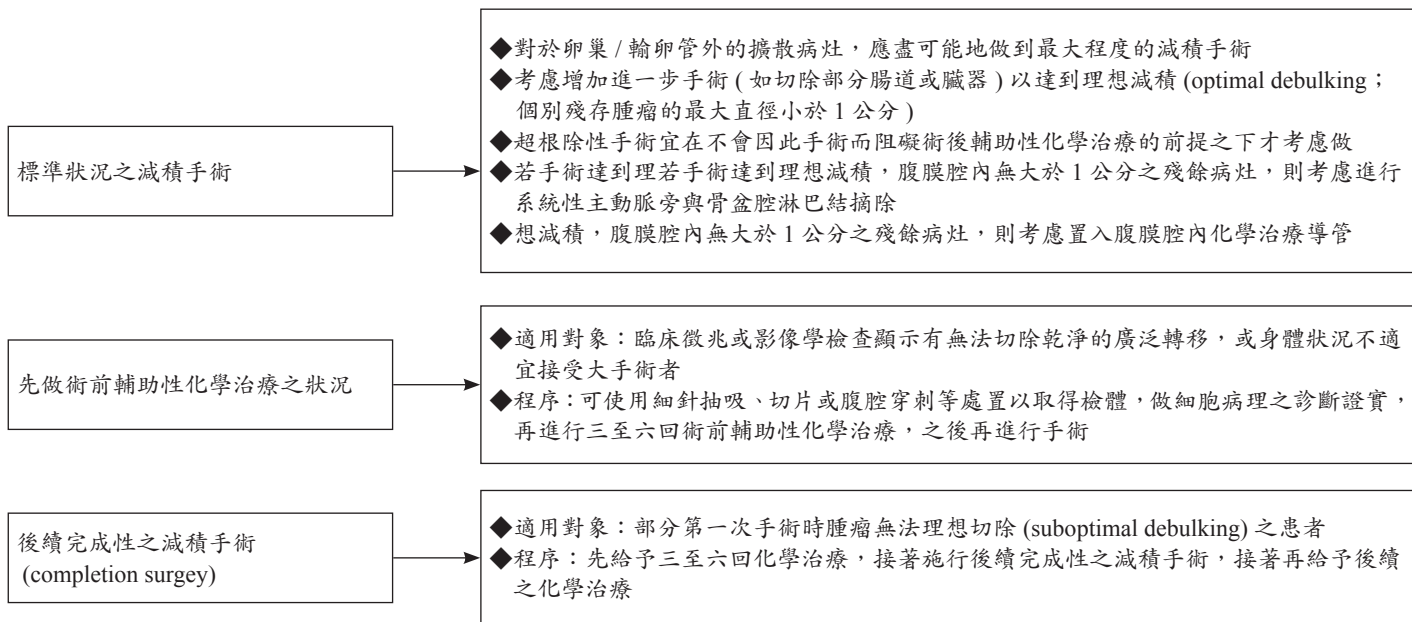
- ◆若手術時肉眼所見為第一期單側卵巢病變，可以考慮保留子宮與對側的卵巢，但必須執行完整分期手術的其他項目
- ◆另側卵巢在無肉眼可見之病變時，可以不必做楔狀切片，以免妨害生育能力
- ◆若為雙側卵巢癌，則子宮在檢查之後可考慮保留，但雙側卵巢都應切除；其餘步驟同完整的分期手術
- ◆保留子宮的患者，宜考慮做子宮腔鏡及子宮內膜搔刮術

若先前保留子宮或對側卵巢輸卵管的患者

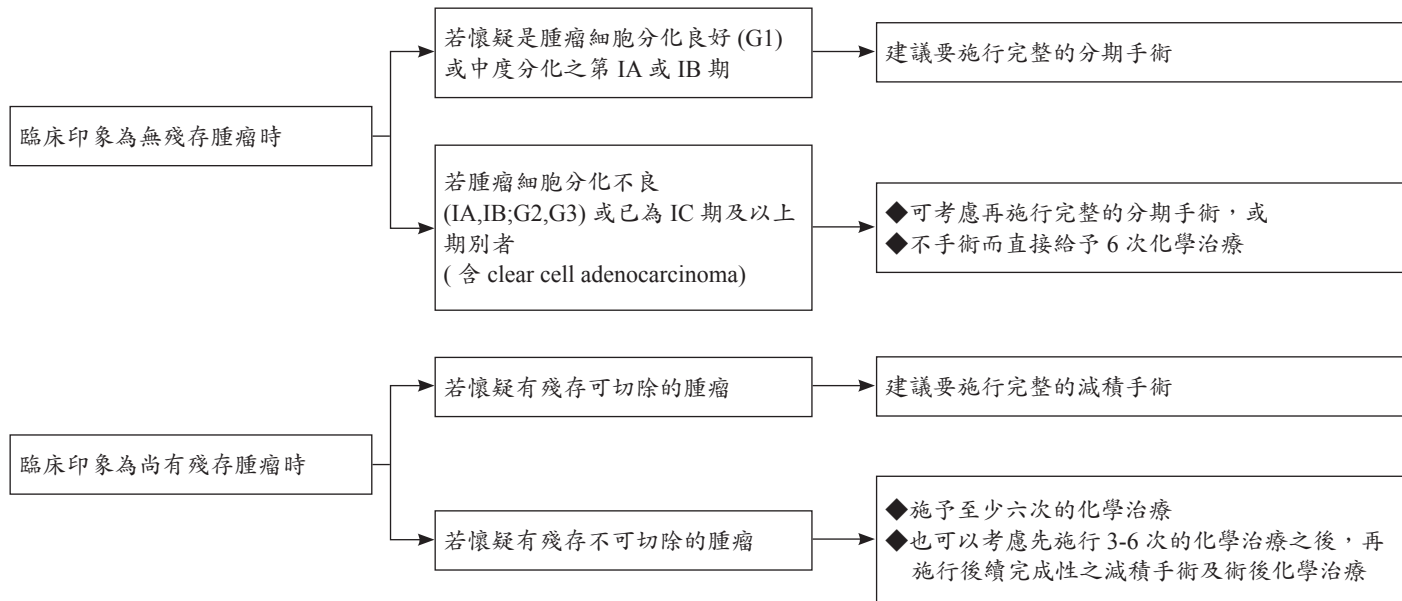
於完成生育之後，考慮切除子宮及對側卵巢輸卵管

《 卵巢癌診療指引共識 -2 》

減積手術

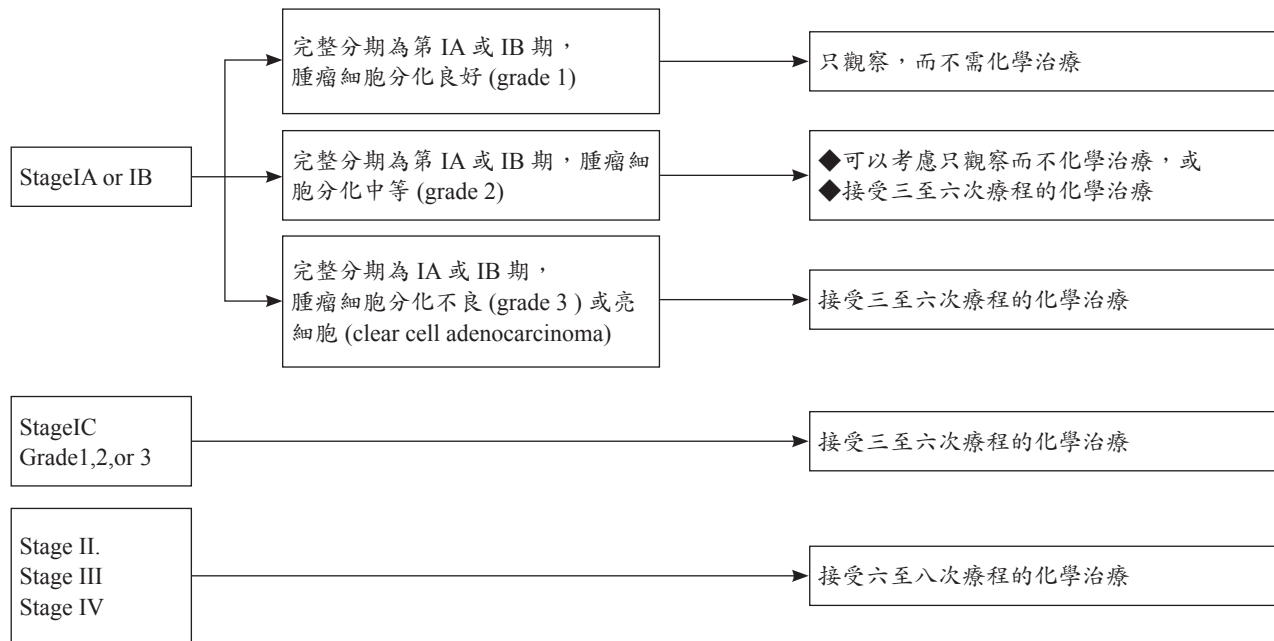


若患者先前未接受完整之手術



《 卵巢癌診療指引共識 -4 》

術後治療

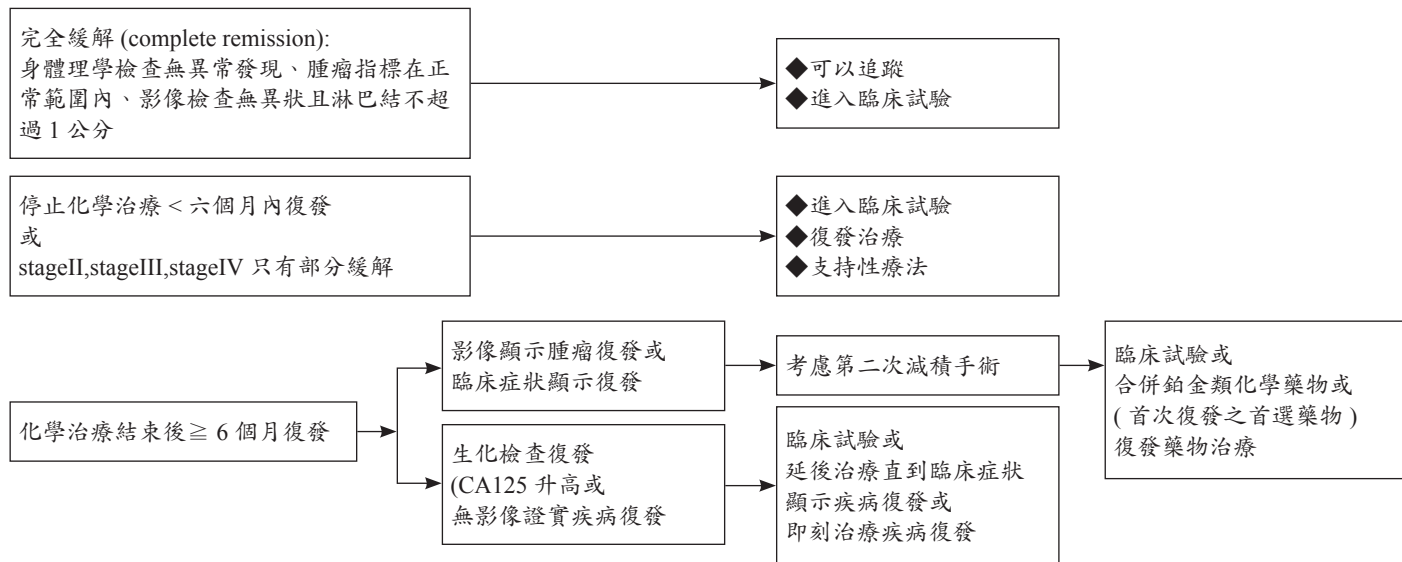


- ◆最少每兩次化學治療要做一次骨盆腔檢查
- ◆視臨床需要做血液常規檢查
- ◆視臨床需要做生化檢查
- ◆腫瘤指標若在手術之前即有異常，則於每次化療之前、以及全部化學治療結束一個月以後，宜檢查其指數，用以評估化學治療之效果
- ◆若臨床上需要，可做影像學檢查

《 卵巢癌診療指引共識 -6 》

治療完成之後的療效評估

- 治療完成之後，宜進行臨床評估（諸如身體理學檢查、腫瘤指標、影像檢查等）
- 再評估性手術 (reassessment surgical procedure; second-look operation)，目前並不屬於常規性之處置；需由婦癌專科醫師執行，且僅限於臨床試驗



- ◆前二年每 2-4 個月返診，第三至五年每 3-6 個月返診，以後視病患情況而決定返診頻率
- ◆返診時應施行身體理學檢查
- ◆若臨床上有需要，可施行生化檢查、全血球計數檢查、腹部與骨盆腔之電腦斷層掃描或核磁共振造影、胸部 X 光、正子攝影等檢查
- ◆可考慮抽血測 CA-125 等腫瘤指標，但其必要性則有待討論

懷疑有復發時

- ◆有臨床症狀、或身體理學檢查異常、或腫瘤指數上升等情況時
- ◆應先做影像檢查如電腦斷層掃描、核磁共振造影、正子攝影等

血清 CA-125 濃度上升，但理學檢查及影像檢查尚無復發證據

- ◆先觀察，等到有臨床表徵以後再開始治療，或
- ◆進入臨床試驗，或
- ◆直接化學治療（然而以當今現有的處方來提早做化學治療，其存活期並沒有優於等到有臨床復發症狀再來做化學治療

《 卵巢癌診療指引共識 -8 》

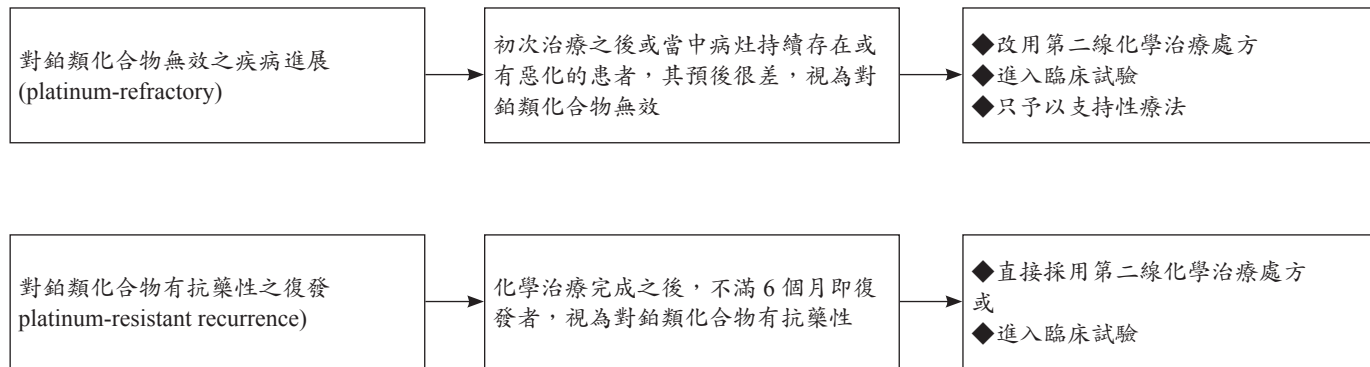
先前未曾接受化學治療的患者發生復發時

- ◆ 諸如原 stage IA/IB grade 1/2 的患者發生復發
- ◆ 宜考慮施行手術，再視病理報告決定進一步治療

關於復發後的化學治療

- ◆ 對於之前已經歷多次化學治療的患者，在進行復發後的化學治療時要格外小心患者對於後續化學治療毒性的耐受性，往往比進行初次化學治療時要低
- ◆ 對於復發性卵巢癌，每給予化學治療 2-4 個療程後，即需評估有否臨床上的效益 若不理想，則停止此一處方
- ◆ 若經歷了兩種不同的第二線化學治療處方，臨床上反應皆不理想，則應考慮：僅給予支持性照護，或是進入臨床試驗

對鉑類化合物無效 / 有抗藥性之疾病



對鉑類化合物無效 / 有抗藥性時之第二線化學治療處方

- ◆對於 platinum-resistant 或 platinum-refractory 的患者，目前尚無首選之第二線化學治療處方
- ◆目前較盛行的處方為 pegylated liposomal doxorubicin、topotecan
- ◆其他處方：改變授予 paclitaxel 的治療時程與劑量，口服 etoposide, gemcitabine, vinorelbine, altretamine, ifosfamide, pemetrexed, capecitabine, cyclophosphamide, irinotecan, melphalan, oxaliplatin, anastrozole, letrozole, leuprolide, megestrol acetate, tamoxifen 等

《 卵巢癌診療指引共識 -10 》

對鉑類化合物反應良好 (platinum-sensitive) 之復發

化學治療完成之後，超過 6 個月以後才復發者。考慮

- ◆ 施行二度減積手術 (secondary cytoreductive surgery)
- ◆ 含鉑類化合物之複合化學治療處方
- ◆ 或進入臨床試驗

二度減積手術

- ◆ 適用對象：復發屬於 platinum-sensitive
- ◆ 手術的目標：是病灶的完全切除，而不只是 optimal debulking

對鉑類化合物反應良好之復發時的化學治療處方

- ◆ carboplatin + pegylated liposomal doxorubicin
- ◆ carboplatin + paclitaxel
- ◆ 若患者無法承受 paclitaxel 的副作用 (諸如 neurotoxicity) ，則以 carboplatin + gemcitabine 來替代，或是僅單施予 cisplatin 或 carboplatin
- ◆ 或許也可考慮使用 platinum-resistant recurrence 的化學治療處方 (但此點有爭議)

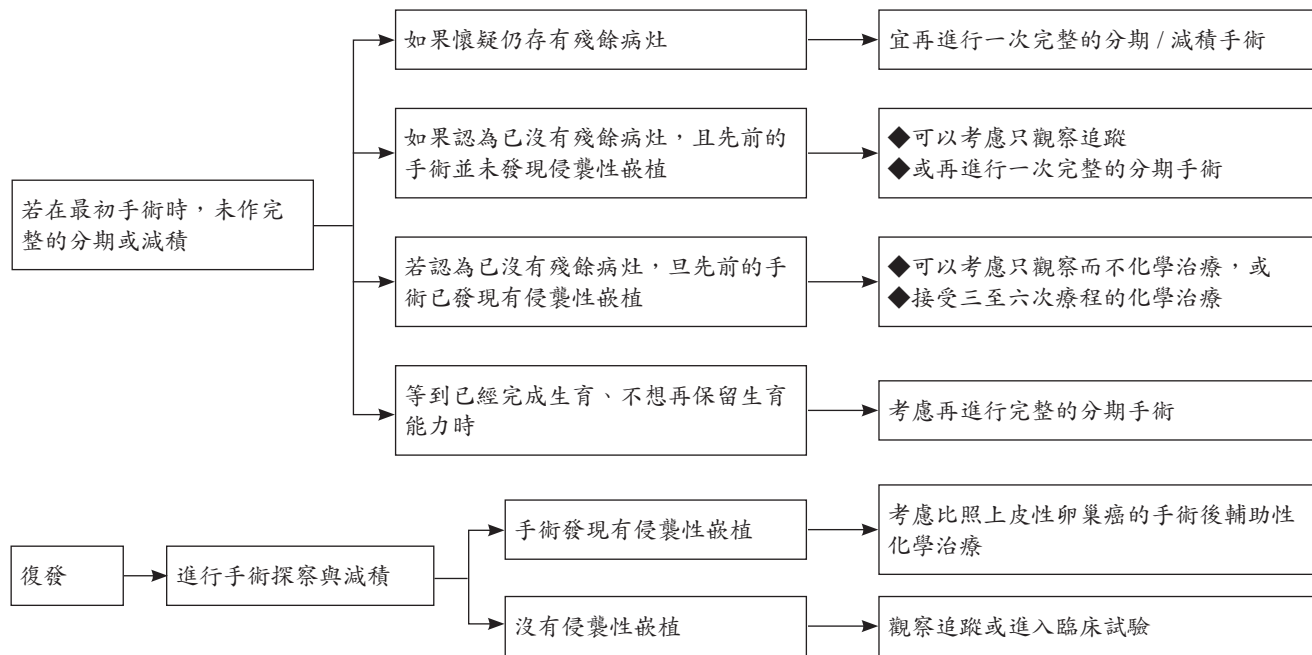
邊緣性（或低惡性度）上皮性卵巢癌

處理原則：

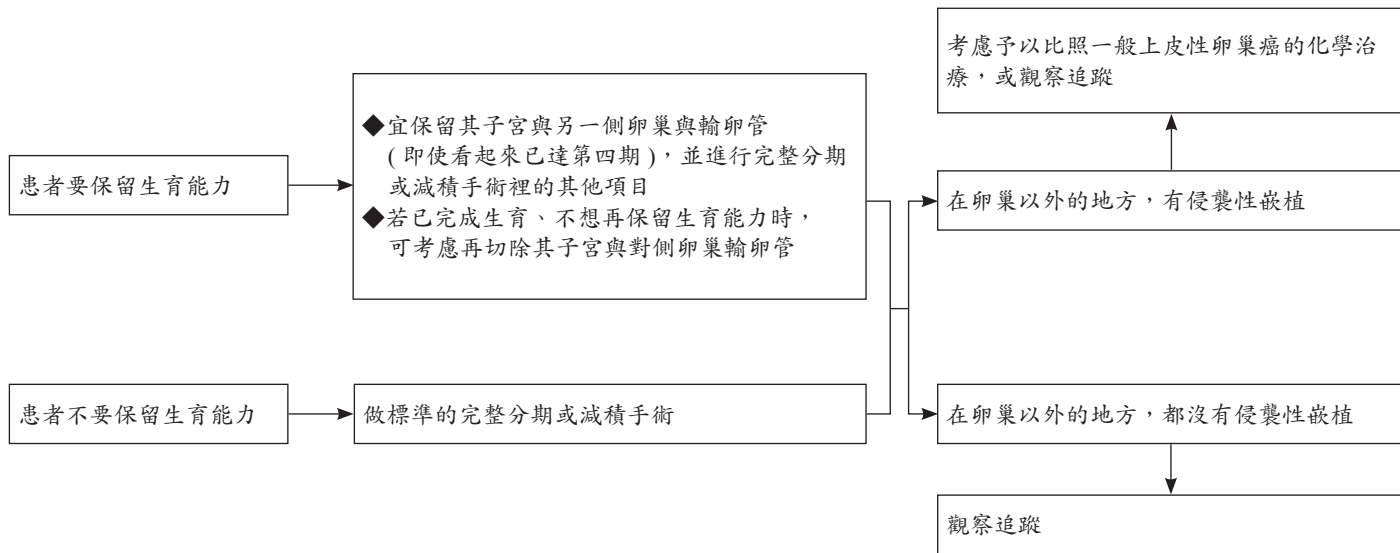
- ◆治療以手術主
- ◆對於年輕患者，可考慮保留生育能力
- ◆建議宜由婦癌專科醫師進行評估、治療
- ◆家族病史宜予評估

《 卵巢癌診療指引共識 -12 》

邊緣性 (或低惡性度) 上皮性卵巢

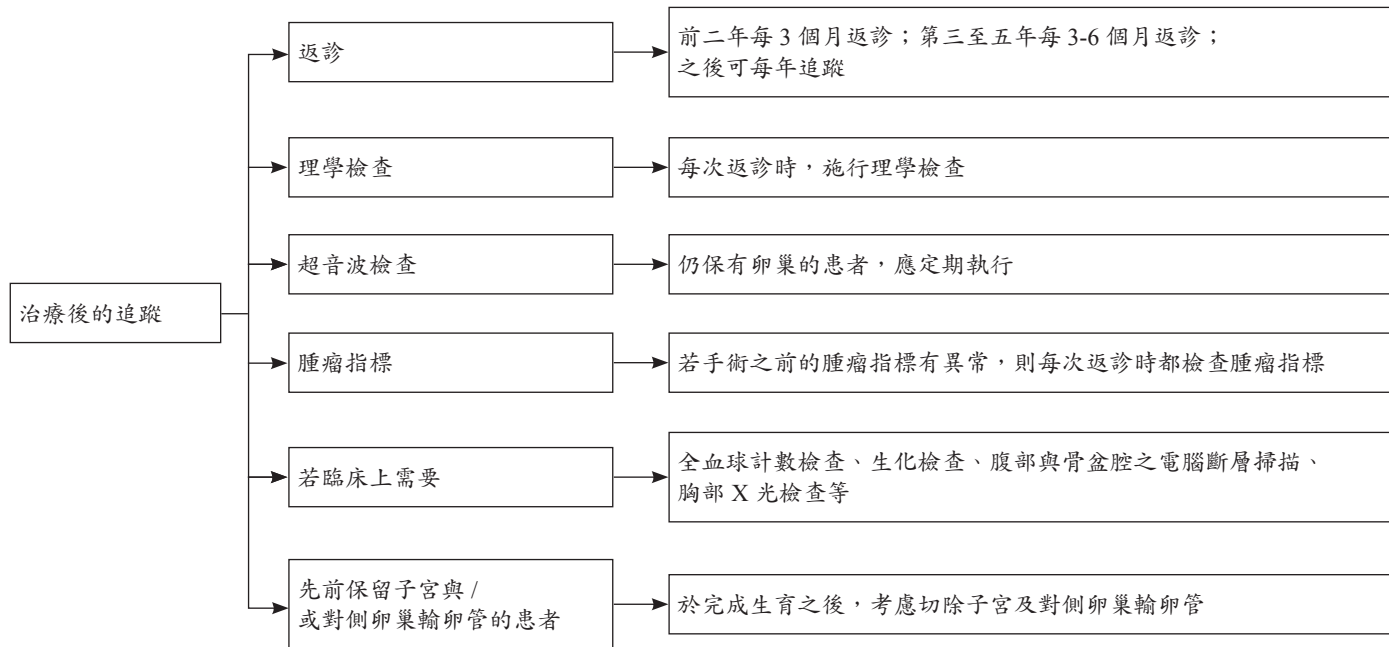


邊緣性 (或低惡性度) 上皮性卵巢癌手術及手術後之輔助性治療



《 卵巢癌診療指引共識 -14 》

邊緣性 (或低惡性度) 上皮性卵巢癌治療後的追蹤



惡性卵巢生殖細胞瘤

疑似有卵巢惡性腫瘤的 35 歲以下年輕女性患者，在開始治療之前，建議檢查包括：

- ◆ 骨盆腔超音波、腹部與骨盆腔電腦斷層掃描等影像檢查
- ◆ 血清 AFP、hCG、LDH、CA-125
- ◆ 全血球計數檢查、全套生化檢查
- ◆ 肺部 X 光
- ◆ 若有胃腸道的症狀，則宜進行胃腸道的評估檢查

染色體若含有 46,XY

- ◆ 雙側的性腺應及早切除者：若為 45,X/46,XY 鑲嵌型或是 46,XY，而且腹腔內的性腺呈現發育不良 (dysgenesis) 者
- ◆ 考慮等到青春期之後再摘除性腺者：若為 46,XY，罹患雄性素反應不良症候群，而腹腔內性腺 (即睪丸) 的組織型態正常者

《 卵巢癌診療指引共識 -16 》

惡性卵巢生殖細胞瘤

分期手術

手術中經由冷凍切片診斷生殖細胞癌之後，若患者仍想要懷孕，則可保留子宮與對側卵巢。若要進行完整的分期手術，注意事項包括：

- ◆術前的腸道準備應同腸道手術之準備
- ◆宜用中央垂直開腹切口，以獲取充分的手術視野
- ◆進入腹腔，即抽取腹水或經由腹腔灌洗取得腹膜腔細胞學檢查的標本
- ◆盡可能完整地取出腫瘤，檢體需盡快送病理檢驗，並常規性送冷凍切片
- ◆若患者不想保留生育能力，則行全子宮及兩側卵巢輸卵管切除手術；仍想要懷孕的患者，在經由冷凍切片證實惡性生殖細胞腫瘤者，可保留子宮與對側卵巢
- ◆應瞭細檢查對側，必要時施行對側卵巢的切片檢查
- ◆考慮盡量切除主要腫瘤側的輸卵管漏斗部骨盆腔帶
- ◆粘黏處需切片送檢
- ◆評估所有的腸道表面，且所有的可疑處都要切片送檢
- ◆若無明顯卵巢外擴散病灶，則需隨機腹膜取樣，如子宮直腸陷窩、骨盆腔側壁、膀胱漿膜、兩側大腸側窩、橫膈膜下表面等
- ◆橫結腸下網膜切除手術
- ◆淋巴結評估應包括骨盆腔淋巴結及主動脈旁淋巴結，主動脈旁淋巴結希望取到 inferior mesenteric artery 的高度，如有可能最好能取到 left renal vein 的高度
- ◆考慮切除之前腹腔鏡手術的埠管路徑
- ◆完整手術記錄殘餘腫瘤的大小與位置

惡性卵巢生殖細胞瘤

首次減積手術

- ◆由於化學治療對於卵巢惡性生殖細胞腫瘤非常有效，因而即使腫瘤病灶已廣泛地散佈，仍可行生育保留手術，保留其正常的子宮與正常的對側卵巢
- ◆手術的範圍應治療要兼顧盡量清除病變與不造成手術併發症，不可因手術併發症而延誤手術後化學治療的進行

於較保守的手術

- ◆由於患者大部分為年輕女性，而生殖細胞腫瘤多為單側性，且化學治療非常有效，因而即使腫瘤病灶已廣泛地散佈，大部分的患者仍可行生育保留手術，保留其正常的子宮與正常的對側卵巢（但若患者不考慮保留生育能力，則全部切除）
- ◆對於雙側卵巢都有病灶，但仍極力想保留生育能力的患者，臨床醫師與病患及家屬溝通討論保留單側卵巢的利弊得失，或許可以考慮保留一側之卵巢與輸卵管，再於手術之後進行化學治療
- ◆對側卵巢若外觀正常，則除了 dysgerminoma 或含有 dysgerminoma 成份的 mixed germ cell tumor 以外，不宜做不必要的切片，以免造成卵巢提早衰竭或黏粘，損及日後的生育能力
- ◆對於看似 stage IA grade 1 immature teratoma 或 stage IA dysgerminoma 的患者，更要在盡量不損及日後生育能力的前提之下，做徹底的 g 期手術；因若確認 stage IA grade 1 immature teratoma 或 stage IA dysgerminoma，則可以不必接受手術後的化學治療

《 卵巢癌診療指引共識 -18 》

惡性卵巢生殖細胞瘤

關於分期手術不完全的患者

- ◆可能可以不必化學治療者 (即臨床上看來像是 stage IA grade 1 immature teratoma 或 stage I dysgerminoma 者) : 進一步徹底的分期手術確認, 或追蹤
- ◆已知需化學治療者: 通常不需要單單為了進一步分期而再次手術

手術之後不用化學治療的狀況

- ◆充分的分期 (comprehensive staging) 手術之後的 Stage IA grade 1 immature teratoma
- ◆充分的分期手術之後的 Stage I dysgerminoma
- ◆充分的分期手術之後的 Stage IA, grade 2、3 immature teratoma (仍有爭議)

惡性卵巢生殖細胞瘤

完成治療之後的追蹤

◆ 追蹤頻率：

- 前兩年建議每 2-4 個月追蹤一次
- 三到五年每 3-6 個月追蹤一次
- 其後每 6-12 個月追蹤一次

◆ 追蹤項目：

- 詢問病史、理學檢查
- 超音波 (若患者仍保有另側卵巢)
- 血中腫瘤標記檢查 (若治療前的某項血中腫瘤標記有上升者)
- 可依臨床判斷而安排影像檢查 (如 CT、chest X-ray 等)，尤其是對於治療前血中腫瘤標記正常而無法用血中腫瘤標記來追蹤的患者

《 卵巢癌診療指引共識 -20 》

惡性卵巢生殖細胞瘤

若有腫瘤持續存在或變大時

若腫瘤標記已達正常，可能為：

- ◆ 所保留下來的卵巢之 functional cyst，或
- ◆ Desmoplastic fibrosis (在 dysgerminoma 化學治療之後)，或
- ◆ Growing teratoma syndrome (在 immature teratoma 化學治療之後) 可以考慮：
- ◆ 繼續密集追蹤
- ◆ 再次減積手術，當組織病理檢查確認仍有存活的惡性腫瘤組織以後，才施行進一步的化學治療

姑息緩解性治療

- ◆ 支持性照護
- ◆ 姑息緩解性之放射治療
- ◆ 緩解性的化學治療處方

風險因子

- ◆有女性之血緣親戚罹患卵巢癌
- ◆年長的婦女
- ◆使用更年期荷爾蒙補充療法
- ◆未曾生產
- ◆不孕症之病史
- ◆連續使用排卵藥 (如 clomiphene) 超過一年
- ◆較早之初經、較晚之停經
- ◆使用含滑石 (talc) 的外陰部爽身粉
- ◆子宮內膜異位症 (主要是 clear cell 與 endometrioid 之細胞型態)
- ◆抽菸 (mucinous ovarian cancer)

保護因子

- ◆使用口服避孕藥
- ◆對嬰兒哺育母乳
- ◆輸卵管結紮
- ◆子宮切除

《婦癌診斷共識—卵巢癌附件 2》

預防性卵巢輸卵管切除手術 (risk-reducing salpingo-oophorectomy)

- ◆經基因檢驗證實有 BRCA1 突變或 BRCA2 突變的女性
- ◆在完成生育之後
- ◆宜於 35-40 歲間 (或參考家族裡最早發生卵巢癌或輸卵管癌之年齡) 進行此手術
- ◆考慮兼行腹腔沖洗細胞學檢查及腹膜暨大網膜切片

若不願進行預防性之減險卵巢輸卵管切除手術

- ◆考慮從 35 歲 (或從家族裡最早發生卵巢癌或輸卵管癌之年齡的前 5-10 年) 起開始篩檢：
每半年進行經陰道超音波與 CA-125 檢查
- ◆亦可考慮使用口服避孕藥來減少卵巢癌之風險：然而需顧及口服避孕藥增加乳癌風險之可能性

疑似卵巢癌 / 輸卵管癌 / 腹膜癌治療前的評估

建議徵詢婦癌專科醫師的意見；應避免用抽吸的方式來做細胞學診斷

治療前的準備檢查，包括：

- ◆理學檢查
- ◆個人病史探詢
- ◆家族史評估：尤其關於卵巢、乳房、子宮內膜、以及腸道之癌症

- ◆ 超音波檢查
- ◆ 胸部 X 光檢查；若有肋膜積液，則需胸部穿刺做細胞學檢查
- ◆ 腫瘤指標：手術之前，宜測量血中 CA-125；亦可加測 CEA 或 CA199 等。對於 35 歲以下的年輕病患，建議加測 AFP、LDH 與 beta-HCG
- ◆ 全血球計數、血清生化檢查
- ◆ 可以安排電腦斷層掃描 (CT scan) 或核磁共振影像 (MRI)，以協助判斷腫瘤性質與範圍，擬定適當的手術計畫
- ◆ 若臨床上懷疑有腸道之壓迫或阻塞、或疑似源自他處的轉移性癌時，則宜進行上消化道內視鏡、大腸鏡或鉬劑顯影等胃腸道檢查

治療原則

上皮性的卵巢癌、輸卵管癌、腹膜癌，其治療原則相同：

- ◆ 完整的手術分期
- ◆ 盡可能手術切除所有卵巢癌腫與卵巢外的癌組織
- ◆ 手術之後，對於需要化學治療的患者，使用以鉑類化合物為基礎的輔助性化學治療
- ◆ 宜由婦癌專科醫師進行治療

《婦癌診斷共識—卵巢癌附件 4》

標準分期手術

◆術前的腸道準備

- ◆原則上採傳統剖腹方式手術。對於某些合適的第一期卵巢癌患者，或可考慮由有經驗的婦癌科醫師施行腹腔鏡手術
- ◆入腹腔，即抽取腹水或經由腹腔灌洗取得腹膜腔細胞學檢查的標本
- ◆盡可能完整地取出腫瘤，檢體需盡快送病理檢驗，並常規性送冷凍切片
- ◆若冷凍切片顯示為黏液性腺癌，則應仔細檢查上、下消化道是否有手術前沒發現的原發性消化道癌症
- ◆全子宮及兩側卵巢輸卵管切除手術
- ◆考慮盡量切除輸卵管漏斗部骨盆韌帶
- ◆粘黏處需切片送。評估所有的腸道表面，且所有的可疑處都要切片送檢
- ◆若無明顯的卵巢外擴散病灶，則需隨機腹膜取樣
- ◆網膜切除手術
- ◆取雙側主動脈旁淋巴結與骨盆淋巴結送病理檢查。主動脈旁的淋巴結，一般至少需取樣至 IMA，但建議盡量能拿到 renal vein 之高度
- ◆闌尾切除手術：若是黏液性卵巢癌，或疑似闌尾有受到波及
- ◆考慮切除腹腔鏡埠管路徑
- ◆完整的手術記錄：需載明手術前之所有病變、所使用的手術方式、手術後殘餘腫瘤的大小與位置
- ◆第三期的上皮性卵巢癌 / 輸卵管癌 / 腹膜癌在手術之後，腹腔內無大於 1 公分之殘餘病灶者，可考慮置入腹腔內化學治療導管

1. NCCN Clinical Practice in Oncology : Cervical cancer V.2.2015.
2. NCCN Clinical Practice in Oncology : Uterine Neoplasms V.2.2015.
3. NCCN Clinical Practice in Oncology : Ovarianl cancer V.2.2015.
4. Fabio Ghezzi, MD1 , Antonella Cromi, PhD1 , Antonino Ditto, MD2, et al. Laparoscopic Versus Open Radical Hysterectomy for Stage IB2–IIB Cervical Cancer in the Setting of Neoadjuvant Chemotherapy: A Multi-institutional Cohort Study.Cancer Chemotherapy Pharmacol,2012.
5. G. Ferrandina , M.G. Distefano, R. De Vincenzo, V, et al. Paclitaxel, epirubicin, and cisplatin (TEP) regimen as neoadjuvant treatment in locally advanced cervical cancer: Long-term results.Gynecologic Oncology 2013;128; 518–523.
6. D. Vitobello a , G. Siesto a , *, C. Pirovano b , N. Ieda a. Surgical outcomes of robotic radical hysterectomy after neoadjuvant chemotherapy for locally advanced cervical cancer: Comparison with early stage disease. EJSO ;2013);39;87-93.
7. Enrico Vizza a , Giacomo Corrado a , , Vanna Zanagnolo, et al. Neoadjuvant chemotherapy followed by robotic radical hysterectomy in locally advanced cervical cancer: A multi-institution study. Gynecologic Oncology 2014;133; 180–185.
8. Mohammed Osman. The role of neoadjuvant chemotherapy in the management of locally advanced cervix cancer: a systematic review.. Oncology Reviews 2014; 8:250:60-66.
9. Andrea Papadia, MD, PhD1. When Does Neoadjuvant Chemotherapy Really Avoid Radiotherapy? Clinical Predictors of Adjuvant Radiotherapy in Cervical Cancer.Annal s of surgery oncology.2015;
10. Alessandro Buda, MD, Andrea Alberto Lissoni, MD, Irene Floriani, PhD, et al. Long-Term Clinical Benefits of Neoadjuvant Chemotherapy in Women With Locally Advanced Cervical Cancer. ORIGINAL ARTICLE2015